

## Caso clínico

## RESP

# Caso clínico: cuidados de enfermería en un interno con ventana torácica

Martín-Cocinas Fernández MC, Peñuelas-Olivo G

Enfermería del Equipo Sanitario del Centro Penitenciario Murcia I.

### RESUMEN

**Objetivos:** Hacer una valoración integral de un paciente que presenta una toracostomía o ventana torácica, que precisa de cuidados de la herida a través de los patrones funcionales de Marjory Gordon y la taxonomía NANDA (North American Nursing Diagnosis Association), NIC (Nursing Interventions Classification) y NOC (Nursing Outcomes Classification), así como ayudar a que el tiempo de cicatrización y cierre de la herida sea más corto, reduciendo el riesgo de infección y mejorando la calidad de vida del paciente.

**Presentación del caso:** Se describe el caso clínico del paciente con ventana torácica. Se establecieron los diagnósticos reales y potenciales, se fijaron unos objetivos (NOC) y se realizaron las actividades necesarias (NIC) para alcanzarlos.

**Resultados:** En una escala de tipo Likert, con rangos de medición del 1 al 5, se obtuvo una curación de la herida del 1 al 3, un nivel de ansiedad del 3 al 4, un afrontamiento de problemas del 3 al 4, un nivel de autocuidado del 2 al 4, el fomento de la salud del 2 al 4, y el régimen terapéutico del 2 al 4, tras un año de seguimiento.

**Conclusiones:** El abordaje integral que se debe realizar al paciente no debe centrarse solo en el motivo de la consulta, sino que es necesario también valorar los distintos patrones funcionales, para saber cuáles están alterados y tener en cuenta la evolución del proceso, la mejor atención y la mejora de la calidad de vida del paciente.

**Palabras clave:** toracostomía, terminología normalizada de enfermería, patrones funcionales de salud, curas.

## CLINICAL CASE: NURSING CARE IN A PRISONER WITH THORACIC WINDOW

### ABSTRACT

**Objective:** To make a comprehensive assessment of a patient who has a thoracoscopy or thoracic window that needs wound care. Through the functional patterns of Marjory Gordon and the NANDA taxonomy (North American Nursing Diagnosis Association), NIC (Nursing Interventions Classification), and NOC (Nursing Outcomes Classification). As well as helping the healing and closing time of the wound to be shorter, reducing the risk of infection and improving the quality of life of the patient.

**Case presentation:** The clinical case of the patient with thoracic window is described. The real and potential diagnoses were established, some objectives or NOC were set and the necessary activities or NIC were carried out to reach them.

**Results:** On a Likert scale (1 to 5), a wound healing was obtained, from 1 to 3, a level of anxiety, from 3 to 4, a problem coping, from 3 to 4, a level of self-care, from 2 to 4, the promotion of health, from 2 to 4, and the therapeutic regimen, from 2 to 4, after one year of follow-up.

**Conclusions:** The comprehensive approach that should be performed to the patient, not focused only on the reason for the consultation, but assessing the different functional patterns to know which are altered and take into account the evolution of the process and better care and quality improvement of the patient's life.

**Keywords:** thoracostomy, standardized nursing terminology, functional health patterns, cures.

## INTRODUCCIÓN

La ventana torácica o toracostomía la realizó por primera vez Elloesser, en 1935, para tratar el empiema tuberculoso en el pulmón que no había sido resecado. Claggett y Geraci describieron un método de drenaje abierto en el empiema postneumonectomía, para evitar la deformante toracoplastia. Estos resecaban una costilla y dejaban la herida abierta para su irrigación diaria con una solución de neomicina al 0,25% hasta esterilizar la cavidad, proponiendo el cierre de la toracostomía posteriormente. Años después, se abandonó como tratamiento, y se retomó tras la Segunda Guerra Mundial. Vikkula y Konstiainen describieron un método similar, pero creando una ventana de mayor tamaño, resecando dos o tres arcos costales. La ventana se usó de forma sistemática en la fístula broncopleurale. En 1986, Weissberg consideró esta técnica de utilidad en pacientes con empiema crónico, sin ser necesariamente neumonectomizados, con o sin fístula broncopleurale, dejando la ventana a un cierre espontáneo<sup>1</sup>.

En la tuberculosis, se producen habitualmente lesiones tales como la pleuresía recurrente, la ruptura de una lesión necrótica en la cavidad pleural o complicación de un neumotórax artificial contiguo, que son causa frecuente de empiema crónico<sup>2</sup>. Una tuberculosis pulmonar curada, en la fase de fibrosis residual, que origina retracciones en el parénquima con enfisema y bullas en la vecindad de la pleura, es una causa relativamente frecuente de neumotórax secundario<sup>3</sup>. Sin embargo, es una complicación muy rara durante la infección pulmonar activa<sup>4,5</sup>.

La ventana torácica es una técnica quirúrgica de baja incidencia, indicada como uno de los últimos recursos terapéuticos para la resolución de un empiema pleural o torácico con limpieza y drenaje de la cavidad pleural. La atención a los pacientes en esta situación requiere conocimientos y cuidados enfermeros específicos<sup>6</sup>. Este tipo de atención y cuidados son poco frecuentes en los centros penitenciarios. Es un tratamiento alternativo con poca incidencia, y en la Atención Primaria de una prisión, aún lo es menos.

Los profesionales de enfermería de los Centros Penitenciarios deberían realizar cuidados de enfermería integrales a todos los pacientes que acuden con una cura de herida, no solo a aquellos con procesos crónicos. Su trabajo no puede limitarse al tratamiento de la herida, sino que debe realizar una valoración integral con un enfoque holístico que le ayude a asegurar que las intervenciones que está realizando son las apropiadas para el paciente, aplicando el proceso enfermero o metodología enfermera, como recuerda Alfaro-

LeFevre: “brindar cuidados humanistas centrados en el logro de objetivos (resultados esperados) de forma eficiente”<sup>7</sup>.

El uso de la metodología enfermera en el ámbito penitenciario sigue siendo una desconocida para la mayoría de los profesionales que trabajan en este medio. Según un estudio realizado en Atención Primaria en Canarias<sup>8</sup>, el uso de la metodología enfermera se relaciona con una mayor informatización, un mayor número de consultas de enfermería y con el desarrollo de una mayor formación específica. En la metodología enfermera, la taxonomía más utilizada es NANDA, NIC, NOC (N-N-N). Son lenguajes enfermeros reconocidos y, según el Real Decreto 1093/2010, en el que se aprueba el conjunto mínimo de datos de los informes clínicos en el Sistema Nacional de Salud<sup>9</sup>, definen aquellos que deben acompañar a los informes de cuidados de enfermería, entre los que se encuentran los diagnósticos enfermeros, los objetivos y las intervenciones, según la nomenclatura NANDA, NIC, NOC.

En este trabajo, se presenta un caso clínico de un interno del Centro Penitenciario Murcia I, a través de los patrones funcionales de Marjory Gordon<sup>10</sup> y la taxonomía NANDA-NIC-NOC<sup>11</sup>, con el objetivo principal de hacer una valoración integral del paciente y de los cuidados de la herida, así como intentar que el proceso de cicatrización se realice en el menor tiempo posible y con las mínimas complicaciones. Se considera que es importante el cuidado integral del paciente para obtener mejores resultados en salud, y así aumentar la calidad de vida, tan mermada, de los pacientes que se encuentran cumpliendo penas privativas de libertad en un centro penitenciario.

## PRESENTACIÓN DEL CASO

Se describe el caso clínico de un interno de elevada complejidad, tanto para la enfermería como para la asistencia médica, que presenta una ventana torácica o una ventana de toracostomía realizada en abril de 2016. Es un estudio descriptivo de la evolución de la herida desde que ingresó en el Centro Penitenciario de Murcia I (desde el día 11 de octubre de 2016 hasta enero de 2018), utilizando la metodología enfermera con lenguaje NANDA, NIC, NOC (N-N-N).

Se solicitó la correspondiente autorización a la Dirección General de Sanidad Penitenciaria para la realización de los trabajos de investigación, así como el consentimiento informado al paciente.

El caso corresponde a un varón de 43 años, portador de una ventana de toracostomía en la pared

Tabla 1. Etapa de priorización de los diagnósticos obtenidos

| Etiqueta diagnóstica principal             | Impactos | Tipo diagnóstico | Dominio/clase | Puntos totales |
|--|----------|------------------|---------------|----------------|
| 00099 - Mantenimiento ineficaz de la salud | 8        | Real             | D01C2         | 226            |
| 00146 - Ansiedad                           | 10       | Real             | D09C2         | 188            |
| 00046 - Deterioro de la integridad cutánea | 3        | Real             | D11C2         | 100            |
| 00114 - Síndrome de estrés del traslado    | 9        | Real             | D09C1         | 170            |

torácica tras neumotórax y un cuadro tuberculoso complicado, con empiema y fuga persistente. Fue tratado en el Hospital de Alicante, mientras estaba internado en el Centro Penitenciario de Villena, donde se efectuó la ventana torácica para la limpieza y el drenaje de la cavidad pleural, así como el proceso de llenado de la cavidad y su cicatrización. Tras el ingreso en el Centro Penitenciario Murcia I, se realizó un seguimiento de su cuadro en el Servicio de Cirugía Torácica del Hospital Universitario Virgen de la Arrixaca (HUVA) y en el Servicio de Medicina Interna de Murcia. Se estimó imposible el cierre quirúrgico de la cavidad, por el riesgo importante de infección severa.

#### Antecedentes al ingreso en el Centro Penitenciario Murcia I

Se trata de un paciente sin hipertensión, diabetes ni dislipidemias conocidas. Es fumador de 10 cigarros/día. No consume alcohol, pero consta antecedente de adicción a drogas por vía parenteral. Su nivel de estudios es básico y ha estado en prisión más de 23 años. El paciente refiere también que consumía cocaína porque “le tranquilizaba”. Fue diagnosticado de infección por el virus de la inmunodeficiencia humana (VIH) y por el virus de la hepatitis C (VHC) en 1990, aunque no inició por voluntad propia el tratamiento antirretroviral (TAR) hasta el año 2005, tras la finalización del tratamiento por una tuberculosis pulmonar en el Hospital General de Valencia. También presenta tuberculosis pulmonar con varios episodios: uno en 2004 (tratado) y otro en enero de 2016. En enero de 2016, pidió el alta voluntaria del Hospital General Universitario de Elda, tras sufrir un neumotórax que requirió drenaje torácico. Posteriormente, presentó un neumotórax complicado que precisó un tubo de drenaje pleural. El broncoaspirado por broncoscopia mostró una baciloscopia positiva para *Mycobacterium tuberculosis*, por lo que se inició el tratamiento antituberculosis. La fuga aérea y el colapso pulmonar se mantuvo durante más de dos meses, por lo que se decidió realizar un tratamiento quirúrgico con decorticación pleural parietovisceral. Tras la cirugía, la evolución continuó

siendo tórpidas, sin resolverse el colapso pulmonar ni la fuga aérea, por lo que el día 19 de abril de 2016 se practicó una ventana de toracostomía de 20 x 10 cm izquierda de Eloesser, para no depender del drenaje y poder realizar curas locales de la cavidad pleural, y fue dado de alta ocho días después. En octubre de 2016, ingresó en el Servicio de Cirugía Torácica del HUVA con control evolutivo y curas de la ventana torácica. En abril de 2017, se observaron dos úlceras en la zona hiliar, en cuyo cultivo se identificó *Mycobacterium tuberculosis*.

Tratamiento actual: 1 comprimido/día (combo) de efavirenz+emtricitabina+tenofovir y 2 comprimidos/día (combo) de rifampicina+isoniazida, con curas diarias realizadas en el Centro Penitenciario Murcia I y con periodicidad mensual en la consulta externa de cirugía torácica del HUVA.

#### Valoración del paciente por patrones funcionales de salud de Marjory Gordon

Se ha utilizado la herramienta APRIDE (algoritmo de priorización de diagnósticos enfermeros)<sup>12</sup>. Este sistema está diseñado para hacer más fácil el proceso de valoración de enfermería mediante el uso de un modelo de valoración estándar y una posterior priorización de los diagnósticos encontrados (Tabla 1).

Se priorizó el patrón 2 (patrón nutricional-metabólico) y el diagnóstico NANDA (00046): un deterioro de la integridad cutánea relacionado con factores mecánicos, manifestado por una lesión tisular, por ser un paciente que necesita cuidados diarios de enfermería en una herida de alta complejidad y máxima vigilancia.

Según la valoración de enfermería por patrones funcionales, se priorizaron los diagnósticos enfermeros, resultados, indicadores, intervenciones y principales actividades, según la herramienta online NNNConsult<sup>13</sup>, que permite consultar de forma ágil los lenguajes estandarizados de los diagnósticos desarrollados por NANDA International, los resultados de la NOC, las intervenciones de la NIC y los vínculos entre ellas (Figura 1 y Tabla 2).

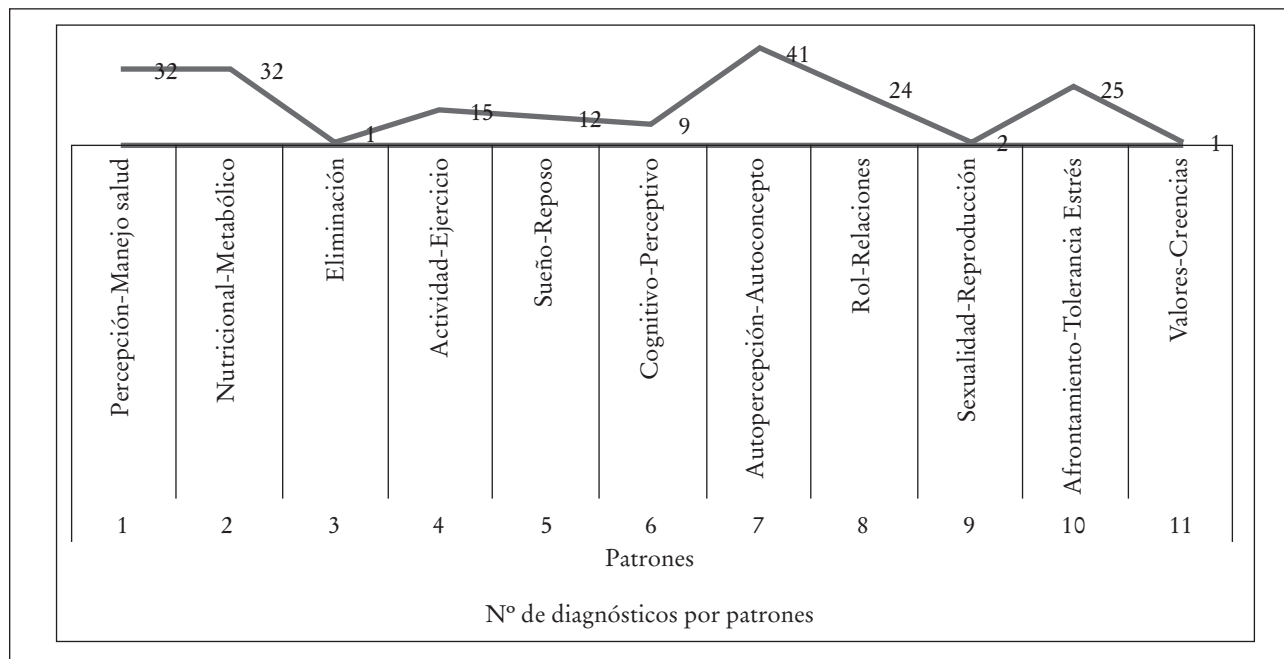


Figura 1. Número de diagnósticos por patrones.

## Desarrollo

Cuando el interno ingresó (el 11 de octubre de 2016), presentaba una cavidad o ventana torácica izquierda de un tamaño de 20 x 10 cm, con esfacelos y con tejido de granulación en buen estado, pero con imposibilidad de cierre quirúrgico de cavidad por riesgo importante de infección severa ante su comorbilidad y antecedentes. Antes de su ingreso en prisión, las curas se efectuaban en el Centro de Salud de Jumilla (Murcia). Fue ingresado en el Servicio de Cirugía del HUVA, de donde retornó en diciembre de 2016. En la Figura 2, se muestran imágenes gráficas de la evolución, del modo de realización de la cura, así como del tamaño de la herida cuando ingresó y un año después.

El protocolo del cuidado de la herida cuando ingresó consistía en el mechado de siete compresas con un antiséptico: povidona iodada al 10% de aplicación interna. En el hospital, le hacían curas con lavado mediante un hidrogel en solución (Protosan®) y, en octubre de 2016, le cambian la cura por un lavado con suero fisiológico y esponja de clorhexidina jabonosa, de forma que limpie la cavidad de los esfacelos y exudado derivados de la aplicación de crema de sulfadiazina argéntica (Flammazine cerio®). No se frota sobre el pulmón, se seca y se aplican apósitos de hidrofibra con plata iónica (Aquacel Plata®) humedecido con suero o con hidrogel transparente (Nugel®) sobre el pulmón, para evitar la exposición continua de la sul-

fadiazina argéntica con el pulmón. Se seca y se aplican tres compresas mechadas con media compresa impregnada de sulfadiazina argéntica. Se coloca la cara de la compresa con sulfadiazina argéntica en contacto con la pared torácica y el diafragma (una en la región anterior y diafragmática, otra superior y anterior, y otra posterior). Se aplican dos o tres compresas dobladas en forma de rollito, cada una por separado, sobre el agujero de la pared, y se doblan encima los extremos de las tres compresas mechadas.

El 5 de abril de 2017, el interno presenta sangrados autolimitados. La cura se hace durante tres días alternos, mediante un lavado con suero fisiológico y clorhexidina, y se aplica un apósito de Linitul® con vaselina estéril, abierto sobre toda la superficie interior y exterior de la herida, sin precisar Aquacel® ni Flammazine®, con el fin de evitar continuos roces en el tejido de granulación. Luego se aplican compresas mechadas en la herida. El sangrado se ve favorecido por Flammazine®.

El 26 de mayo de 2017, el interno presentaba una lesión ulcerativa, no exudativa, que impresionaba porque estaba en el lecho pulmonar, adyacente al plano bronquial (no presentaba fuga aérea). Se tomaron cultivos para microbacterias. Se mantuvieron las curas a días alternos (Linitul®/Flammazine®). Presentó un orificio en la región hiliar anterior, con aspecto sospechoso de fístula bronquial por tuberculosis. Se obtuvo un resultado positivo a varias bacterias y la PCR fue

Tabla 2. Diagnósticos, objetivos o resultados y actividades de enfermería

| Diagnósticos NANDA   | Resultados esperados NOC  | Principales indicadores  | Intervenciones NIC  | Principales actividades  |
|--|---|--|---|--|
| 2-Patrón: nutricional-metabólico. (00046) Deterioro de la integridad cutánea r/c factores mecánicos, m/p lesión tisular.   | (1103) Curación de heridas por segunda intención. Puntuación inicial: 1. Puntuación diana: 5. Tiempo previsto: durante la estancia en prisión.  | (110321) Disminución del tamaño de la herida. Valor escala: 3, moderado. (110301) Granulación. Valor escala: 3, moderado.  | (3660) Cuidados de la ventana torácica. (3590) Vigilancia de la piel.   | (366007) Monitorizar características de la herida. (366006) Observar úlceras, sangrados, esfacelos, secreciones, color, tamaño, olor. (366014) Describir las intervenciones llevadas a cabo. Cura diaria de la herida según protocolo.   |
| 7-Patrón: autopercepción-autoconcepto. (000146) Ansiedad r/c con amenaza de pérdida de salud, m/p por confusión, expresión de preocupaciones debidas a cambios en los acontecimientos vitales e insomnio.                          | (1211) Nivel de ansiedad. Puntuación inicial: 3. Puntuación diana: 5. Tiempo previsto: durante la estancia en prisión. (1302) Afrontamiento de problemas. Puntuación actual: 3. Puntuación diana: 5. Tiempo previsto: durante la estancia en prisión.   | (121117) Ansiedad verbalizada. Valor escala: 3, moderado. (130203) Verbaliza sensación de control. Valor escala: 3, a veces demostrado.  | (4920) Escucha activa. (5230) Aumentar el afrontamiento. (5820) Disminución de la ansiedad.   | (492011) Favorecer la expresión de sentimientos. (523017) Ayudar al paciente a identificar la información que más le interese obtener. (582005) Animar a la manifestación de sentimientos, percepciones y miedos. (582012) Escuchar con atención.  |
| 1-Patrón: percepción de la salud-manejo de la salud. (00099) Mantenimiento inefectivo de la salud, r/c con afrontamiento individual ineficaz, m/p por falta demostrada de conductas adaptativas a los cambios internos o externos. | (0313) Nivel de autocuidado. Valor actual: 1. Puntuación diana: 4. Tiempo previsto: durante la estancia. (1602) Conducta de fomento de la salud. Valor actual: 1. Puntuación diana: 4. Tiempo previsto: durante la estancia. (1813) Conocimiento: régimen terapéutico. Valor actual: 1. Puntuación diana: 4. Tiempo previsto: durante la estancia en prisión. | (031308) Controla las medicaciones orales y tópicos para satisfacer objetivos terapéuticos. Valor escala: 4, levemente comprometido. (160205) Utiliza conductas efectivas de disminución del estrés. Valor escala: 4, frecuentemente demostrado. (181310) Descripción del proceso de la enfermedad. Valor escala: 4, sustancial. | (2380) Manejo de la medicación. (4470) Ayuda en la modificación de sí mismo. (5230) Aumentar el afrontamiento. (5602) Enseñanza: proceso de enfermedad. | (238009) Determinar los fármacos necesarios y administrar de acuerdo con la prescripción médica y/o el protocolo. (447007) Animar al paciente a examinar los valores y creencias personales y la satisfacción con ellos. (523002) Alentar al paciente a encontrar una descripción realista del cambio de papel. (523006) Alentar una actitud de esperanza realista como forma de manejar los sentimientos de impotencia. (560203) Comentar los cambios en el estilo de vida que puedan ser necesarios para evitar futuras complicaciones y/o controlar el proceso de enfermedad. |

**Nota.** NANDA: North American Nursing Diagnosis Association. NIC: Nursing Interventions Classification. NOC: Nursing Outcomes Classification. m/p: manifestado por. r/c: relacionado con.

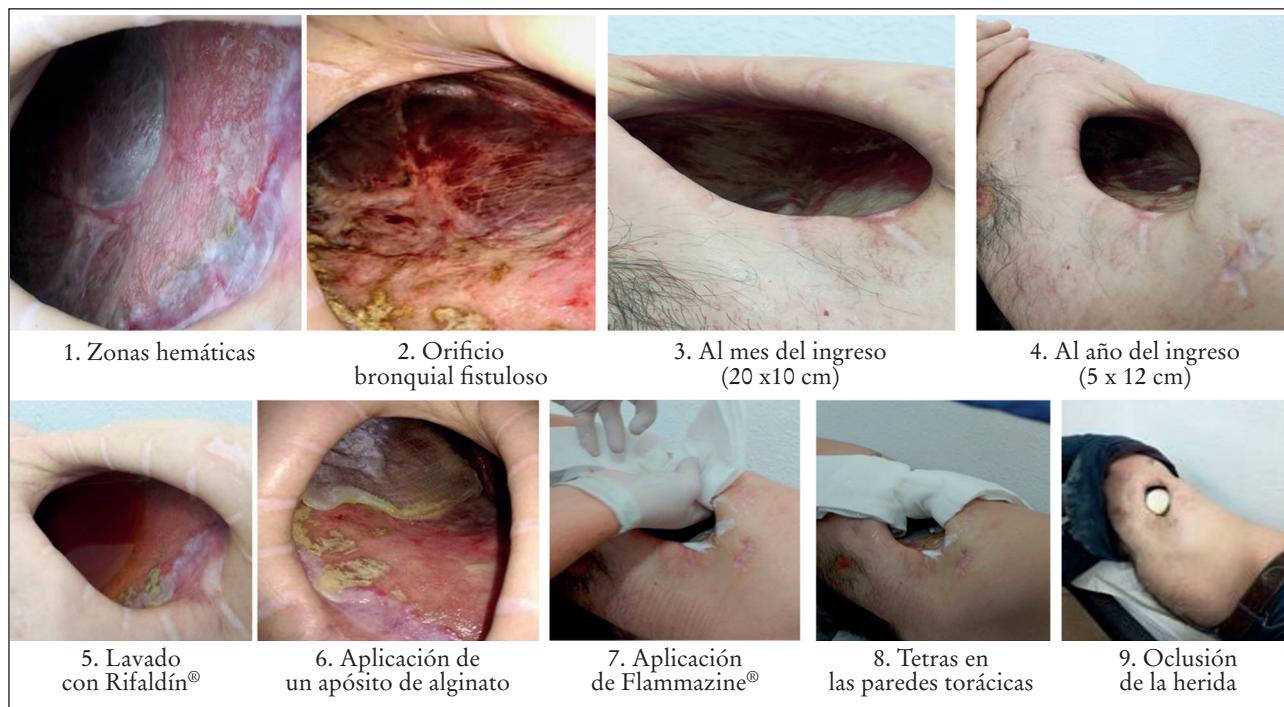


Figura 2. Fotografías de la evolución de la herida.

positiva para *M. tuberculosis*, por lo que fue de nuevo ingresado en el hospital. Se apreció un nuevo orificio fistuloso de menor tamaño a unos 2 cm del anterior, también en la región hiliar. No presentó fugas tras chequear con suero (orificio con aspecto caseoso). Sigue un tratamiento con aislamiento respiratorio. Le cambian la cura de la herida a un lavado con esponja de clorhexidina y suero fisiológico y lavado con rifampicina (un vial diluido en 250 mL de suero fisiológico). Se deja 5 minutos y se retira con compresas. Se aplica el apósito Aquacel Plata® sobre el lecho pulmonar, tres medias compresas con Flammazine cerio®, recubriendo la superficie interna de la pared torácica, y vaselina en los bordes de la piel peritoracostomía.

En junio de 2017, el interno reingresa de nuevo en el Centro Penitenciario Murcia I y, en septiembre, se cerraron los orificios fistulosos con un mínimo exudado fibrinoide. Se modificó la cura con la aplicación de un apósito de alginato sin plata sobre el lecho pulmonar. La herida presentaba un buen aspecto. En octubre, se realizan curas con Flammazine® a días alternos, coincidiendo con las curas de alginato. Los días sin Flammazine®, se cura con Aquacel®. En noviembre, el interno presenta una infección local por *Pseudomonas aeruginosa*. En diciembre, la herida del interno evoluciona de manera favorable, y presenta una epitelización de los márgenes de la toracostomía

con el método alternativo de cura que se realiza en la actualidad. El tamaño de la herida es de 5 x 12 cm. Los orificios fistulosos se han cerrado, y clínicamente se mantiene estable en tratamiento, con una vigilancia continua del personal de enfermería.

Al interno se le intentaron aclarar y resolver todas las dudas planteadas, y fue informado de los cambios observados, así como del tipo de tratamiento aplicado, obteniendo un buen clima de confianza.

## DISCUSIÓN

Los indicadores en los patrones alterados fueron: nutricional-metabólico (disminución de la herida y granulación). Dentro de una escala tipo Likert, con rangos que van del 1 al 5, pasaron del 1 al 3 (de “ninguno” a “moderado”). La autopercepción-autoconcepto (ansiedad verbalizada y sensación de control) pasaron del 1 al 3 (de “ninguno a moderado” y de “nunca demostrado” a “a veces demostrado”). La percepción de la salud-manejo de la salud (controla las medicaciones orales y tópicos para satisfacer objetivos terapéuticos, utiliza conductas efectivas de disminución del estrés, y descripción del proceso de la enfermedad) pasaron de 1 a 4 (de gravemente comprometido a levemente comprometido, de nunca

demostrado a casi siempre demostrado y de ninguno a sustancial). Todos los cambios se han determinado al cabo de un año.

Los resultados NOC fueron: curación de la herida (del 1 al 3), nivel de ansiedad (del 3 al 4), afrontamiento de problemas (del 3 al 4), nivel de autocuidado (del 2 al 4), fomento de la salud (del 2 al 4), régimen terapéutico (del 2 al 4). Todos los cambios fueron determinados después de un año de seguimiento.

El interno presentaba multipatología, se trataba de un paciente de elevada complejidad que precisaba vigilancia continua de los profesionales de enfermería y una evaluación diaria, para determinar si era necesaria la derivación a recursos sanitarios más especializados<sup>6,14</sup>. Los enfermeros deben remitir a los pacientes atendidos desde su campo competencial a otros servicios<sup>15</sup> y establecer una comunicación más directa, debiendo lograr una mayor implicación por su parte en la elaboración de informes de enfermería, en el que se den respuestas de sus valoraciones, seguimientos e intervenciones, utilizando su propio lenguaje enfermero.

El cuidado diario de una herida es un acto que realiza el personal de enfermería como práctica en sus actividades diarias. Con este caso particular, se quiere demostrar que no solo es una actividad aislada, sino que se debe realizar al paciente un abordaje integral, no centrándolo solo en el motivo de la consulta, sino valorando los distintos patrones funcionales para saber cuáles están alterados y así tener en cuenta la evolución del proceso, una mejor atención y una mejora de la calidad de vida del paciente<sup>16</sup>. Si se abordan de forma integral los cuidados en el interno, se obtiene un clima de confianza por parte del paciente, adaptándose a las dificultades y disminuyendo su ansiedad, factores muy necesarios para la curación de la herida.

Tras el contacto diario, la herida del paciente evolucionó de forma satisfactoria, el paciente mostró una mayor adaptación a su situación clínica y aumentó su confianza en la posible mejoría. La metodología enfermera aplicada en el paciente permitió observar: que aceptaba los cambios producidos en su imagen corporal, disminuía el miedo a afrontar su situación y mejoraba, en definitiva, el manejo de su propia salud.

## CORRESPONDENCIA

M Carmen Martín-Cocinas Fernández  
Centro Penitenciario Murcia I  
E-mail: martinco62@hotmail.com

## REFERENCIAS BIBLIOGRÁFICAS

1. Mederos Curbelo ON, Olewasegun Abiodun A, Mederos Trujillo OL, Ortega Barrera JC, Castellanos González JA. Ventana torácica y anestesia local en la supuración pleural. *Rev Cubana Cir.* 2016;55:30-9.
2. Ykehara M, Lupe R, Olivera A, Mercedes J, Castañeda Saldaña E. Ventana torácica en el tratamiento del empiema pleural crónico en el Hospital Nacional Cayetano Heredia, 1990-1998. *Rev Med Hered.* 2002;13:90-8.
3. Calvo JM, Lima EM. Neumotórax espontáneo secundario a tuberculosis pulmonar activa. *Semer-gen.* 2006;32:422-23.
4. Freixinet J, López L, Rodríguez de Castro F, Hussein M, Quevedo S, Hermosa MJ. Neumotórax espontáneo primario. Estudio retrospectivo sobre 495 casos. *Arch Bronconeumol.* 1995;31:276-9.
5. Molina M, Ortega N, Valiente B, Vera V. Neumotórax espontáneo y tuberculosis pulmonar activa. *An Med Interna.* 2001;18:149-51.
6. Blanco S, Herránz N, González-Penas N, Rial G, Guillén V, Pacheco R. Cuidados enfermeros del paciente con ventana torácica. *Metas Enferm.* 2009;12:64-7.
7. Alfaro-LeFevre R. Aplicación del proceso enfermero: guía paso a paso. 4ª ed. Madrid: Springer Science & Business Media; 1998.
8. Brito PR, De Armas JM, Crespo-Gómez A, Aguirre A. Factores asociados al incremento en el uso de la metodología enfermera en Atención Primaria. *Enferm Glob.* 2011;10:189-99.
9. Real Decreto 1093/2010, de 3 de septiembre, por el que se aprueba el conjunto mínimo de datos de los informes clínicos en el Sistema Nacional de Salud. *BOE.* 16 Sep 2010;225:78742-67.
10. Colon L. Los Patrones funcionales de Marjory Gordon. [Internet]. *Enfermería a la Vanguardia Blog.* 2010. [citado 12 Ene 2018]. Disponible en: <http://luzcolonenfermeria.blogspot.com.es/2010/06/los-patrones-funcionales-de-marjory.html>
11. NANDA Internacional. Herdman T, Kamitsuru S, editores. *Nursing Diagnosis: Definitions and Classification.* 2018-2020. 11th ed. Thieme; 2017.
12. Resultados de la Valoración en APRIDE. [Internet; citado 15 Ene 2018]. Disponible en: <https://www.apride.es/result.php?to=426>
13. NNNConsult. [Página web]. Londres: ELSEVIER; 2018. [citado 12 Ene 2018]. Disponible en: <https://www.nnnconsult.com/nanda/46>

14. Planes de Cuidados de Enfermería en Atención Especializada: Estandarización en Extremadura. [Internet]. Issuu. [citado 17 Ene 2018]. Disponible en: [https://issuu.com/lusansolis/docs/libro\\_planes\\_especializada/161](https://issuu.com/lusansolis/docs/libro_planes_especializada/161)
15. Análisis de la situación y propuestas de reforma de la enfermería de Atención Primaria en Asturias. [Página web]. Oviedo: Sociedad de Enfermería de Atención Primaria de Asturias (SEAPA); 2004. [citado 11 Jul 2018]. Disponible: <http://docplayer.es/24722648-Seapa-sociedad-de-enfermeria-de-atencion-primaria-asturias.html>
16. Rivera Blanco AI, Salguero Matamoros FJ, Vargas Martínez AM, Rodríguez Pardo D, Torres Hidalgo G, Lozano Llamazares P. Cuidados de enfermería desde Atención Primaria a un paciente con ventana torácica. En: II Congreso Internacional y VIII Congreso Nacional de la Asociación de la Enfermería Comunitaria. Barcelona: 16-18 May 2012. [citado 17 Ene 2018]. Disponible en: [https://www.geyseco.es/aec2012/images/fotosg/tabla\\_165\\_C0191.pdf](https://www.geyseco.es/aec2012/images/fotosg/tabla_165_C0191.pdf)